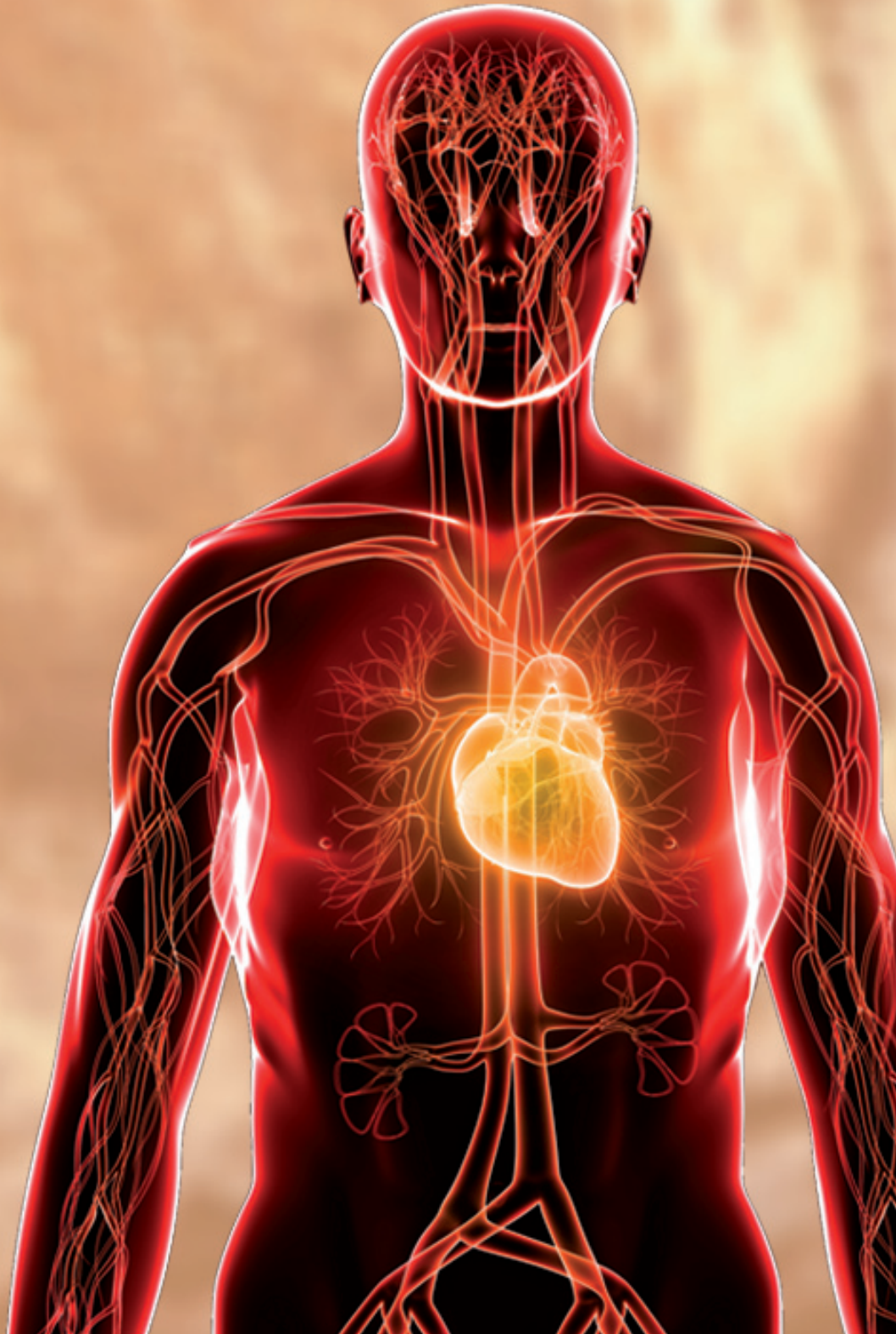

Sonderdruck aus Ausgabe 3/2010

Stent und Bypass vs. EDTA-Chelattherapie

Eine kritische Wertung

Dr. med. Thomas B. Fischer



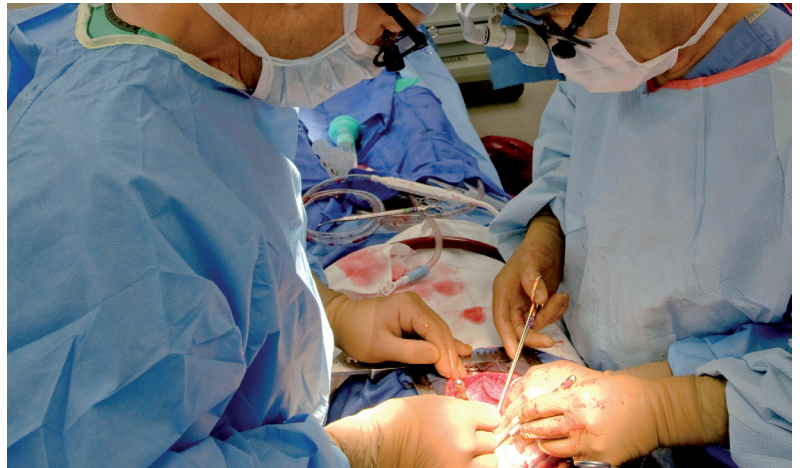Die Naturheilkunde

FORUM MEDIZIN

Stent und Bypass vs. EDTA-Chelattherapie – Eine kritische Wertung

Thomas B. Fischer

Operative Eingriffe an den Arterien, wie Stent oder Bypass, sind nicht nur kurzfristig hochgradig gefährlich, sondern haben auch langfristig nachweislich keinen Nutzen. Dem steht die EDTA-Chelat-Therapie als ursächliche Behandlung des arteriosklerotischen Prozesses gegenüber. Sie imponiert durch geringe Nebenwirkungen und hervorragende Langzeitergebnisse.



Aortocoronare Bypass-Operation: Außerhalb akuter Notfallsituation häufig vermeidbar

Veränderungen der Gefäßwände betreffen nicht nur den Ort der vermeintlich gefährlichen Stenosen, sondern das gesamte Gefäßsystem. Grundsätzlich kann ein Thrombus an jeder Stelle der morphologisch veränderten Gefäßwand entstehen, unabhängig vom lokalen Stenosegrad.

Sowohl Bypass-, als auch Stent-Chirurgie konzentrieren sich auf die Stenosen, also punktuelle morphologische Veränderungen der Gefäßwände, die durch die irreführend so genannten arteriosklerotischen Plaques bedingt sind. Diese Stenosen sind als Proliferationen von Intima- und Mediagewebe lediglich die lokal fokussierten Folgen komplexer chronischer Entzündungsprozesse, die sich naturgemäß operativ weder eindämmen noch entfernen lassen.

Der Stent erzeugt neue Risiken

Angetrieben von der Tatsache, dass Herzinfarkt und Schlaganfall nach wie vor die Todesursachen Nummer Eins sind, hat der Ausbau von Zentren zur operativen Intervention am Gefäßsystem aktuell seinen vorläufigen Höhepunkt erreicht. In akuten, oft lebensbedrohlichen angiologischen Notfallsituationen sind operative Maßnahmen zur Wiederherstellung der Perfusion im betroffenen Gefäß unstrittig

sinnvoll. Im Falle der Therapie der chronisch fortschreitenden Arteriosklerose, wie sie in der Regel den ambulant tätigen Arzt beschäftigt, stellt sich die Situation jedoch völlig anders dar.

Es sind hier die einmaligen oder wiederkehrenden, reversiblen Symptome, wie Angina pectoris, Claudikatio intermittens oder Amaurosis fugax, die den Patienten in eine ärztliche Konsultation führen. Bei der in diesem Zusammenhang folgenden Diagnostik werden regelmäßig im zugehörigen arteriellen System mehr oder weniger ausgeprägte Stenosen gefunden, die offensichtlich für die geklagte Symptomatik verantwortlich sind. Dieser direkte Zusammenhang verführt dazu, die vordergründig den Patienten belastenden Symptome durch möglichst schnelle, das heißt operative Beseitigung oder Umgehung der Stenosen zu mindern. Der schnelle Erfolg der Symptomlinderung lässt die Intervention nicht nur als berechtigt, sondern auch als Segen bringend erscheinen. Jedoch: Das Gegenteil ist der Fall. Die zur operativen Stenosereduktion grundsätzlich in Frage kommenden Methoden der Intervention, wie Dilatation und Implantation unbeschichteter, wie auch beschichteter Stents, zeigen entweder ungünstige Langzeitergebnisse oder erhöhen sogar die Gefahr schwerwiegender Ereignisse. Implantierte Stents stellen bis zu ihrer „Einheilung“ thrombogene Fremdkörper dar. Ob diese Fremdkörper überhaupt jemals wirklich einheilen, ist bis heute nicht belegt.

Kasuistik: Patient mit schwerer CIHK

Der heute 83-jährige Patient erhielt 1993 erstmals einen koronaren 3-fach Bypass. Wegen aufgetretener Komplikationen schlossen sich ein 3-monatiger intensivstationärer Aufenthalt sowie weitere stationäre Aufenthalte an. Massive Rhythmusstörungen wurden 1994 mit dem Verschluss von zwei der vier Bypässe in Zusammenhang gebracht. Jedoch wurden weitere operative Interventionsmöglichkeiten seitens der behandelnden Kardiologen verneint. Diesem Urteil schloss sich auch eine konsultierte deutsche Spezialklinik für Bypass-Chirurgie und Angioplastie an.

Deshalb unterzog sich der Patient 1995 in einer Schweizer Spezialklinik einer neuartigen Laser-Perforationsbehandlung des Herzmuskels, die ihm vorübergehend Erleichterung verschaffte. Nach erneuter Symptomverschlechterung mussten dann 1996 zwei weitere Bypässe gelegt werden. Auf der Suche nach einer

alternativen Therapiemethode erbat der Patient 1997 die Anwendung einer EDTA-Chelat-Therapie. Bei seiner Vorstellung klagte er über regelmäßige Angina pectoris und Ruhedyspnoe. Er hoffte mit der EDTA-Chelat-Therapie wenigstens eine Verschlechterung seiner Situation aufzuhalten. Bereits nach der ersten Serie EDTA-Chelat-Therapien war die Belastbarkeit des Patienten deutlich gestiegen. Angina pectoris trat nur noch selten auf. Motiviert vom Anfangserfolg kam der Patient in den Folgejahren immer wieder zu Auffrischungen mit der EDTA-Chelat-Therapie.

Heute ist er komplett beschwerdefrei, altersentsprechend voll belastbar und resümiert über seine Krankheitsgeschichte: „Von 1994 bis 1997 war ich in mehr als 10 Krankenhäusern und hatte ständig Beschwerden. Seit der Chelat-Therapie 1997 war ich in keinem einzigen Krankenhaus mehr und bin beschwerdefrei.“

Die aktuelle Datenlage spricht sogar eher dagegen. So tritt die am meisten gefürchtete Komplikation nach koronarer Stentimplantation, die Stentthrombose, sowohl als akutes oder subakutes, als auch als spätes Ereignis auf und führt häufig zum Tode. Deshalb hat die Europäische Gesellschaft für Kardiologie auf der Grundlage der Erkenntnisse diverser Studien [1 – 5] differenzierte Leitlinien zum antithrombotischen Vorgehen nach koronarer Stentimplantation herausgegeben. Diese können jedoch nicht darüber hinweg täuschen, dass damit letztlich bestenfalls eine vermehrte Ereignisrate verhindert, nicht aber signifikante Lebensverlängerung erzielt wird. Mit anderen Worten: Die schlechten Langzeitergebnisse der invasiven Therapien mit ihren erhöhten Todesraten sollen durch Medikamente mit neuen Risiken verbessert werden.

Die Bypass-Operation außerhalb der akuten Notfallsituation – Reparaturmedizin mit zweifelhaftem Nutzen

So verwunderte es nicht, dass in jüngster Zeit wieder häufiger die Indikation zur aortocoronaren Bypass-Operation (ACB) gestellt wird. Neuere Studien sollen eine Überlegenheit der ACB hinsichtlich der Überlebensrate gegenüber perkutaner Koronarintervention belegen, besonders wenn mehrere Koronargefäße von Stenosen betroffen sind. Man meint, dass diese eine erhöhte Gefahr für Myokardinfarkte implizieren, die verringert werden könnte, würde man die Perfusion einfach um sie herum leiten („bypassen“). Die Fokussierung auf die Stenosen als grobmorphologische Substrate muss jedoch auch hier wieder zwangsläufig in die Irre führen.

Aus angiographischen Studien ist schon lange bekannt, dass der lokale Stenosegrad nicht direkt mit der Wahrscheinlichkeit des akuten Gefäßverschlusses korreliert [6 – 9]. So war nur bei einem Drittel der Myokardinfarktpatienten das Infarktgefäß das Gefäß mit der schwersten Stenose. Über der Hälfte der Infarkte waren an Gefäßen mit nur geringen Stenosen aufgetreten. Wie sollen solche Ereignisse also mit Hilfe der Umgehung von Engstellen verhindert werden? Eine solche Logik entzieht sich jedem kritisch informierten Betrachter. Bestenfalls kann der Herzmuskel kurzfristig im vorher minderperfundierte Bereich profitieren. So wurde bereits 1984 postuliert, dass die Indikation für eine ACB erst ab einer stenotisch bedingten Reduktion der Herzleistung unter 40 % besteht [10]. Dieser Aspekt wird heute, ohne dass er je widerlegt wurde, um den Preis schwerer Nebenwirkungen und schlechter Langzeitergebnisse ignoriert. Luftembolie, Lungenembolie, Apoplex, Nervenschäden, Pneumothorax, Herzrhythmusstörungen und -infarkt sind nur einige Komplikationen, die regelmäßig in unmittelbarem Zusammenhang mit der ACB auftreten. Über die akuten Gefahren der Operation hinaus können Bypassoperierte Schaden an ihren geistigen Fähigkeiten nehmen. Schon nach Entlassung aus dem Krankenhaus waren bei 53 % der Bypass-Operierten kognitive Schwächen messbar. Noch fünf Jahre später schnitten 42 von 100 Patienten beim Test deutlich schlechter ab, als Vergleichspersonen gleicher Altersgruppe ohne Operation. [14]

Mit dem Verständnis der Arteriosklerose als chronische Entzündung ist es leicht nachvollziehbar, dass AC-Bypässe mit ihren iatrogenen Gefäßwunden 10 mal häufiger und schneller stenosieren, als nicht operierte Gefäße [11]. So sind mittelfristig bei ACB-Patienten Herzattacken häufiger als bei konservativ Behandelten [12]. Den meisten Personen, die eine Bypass-Operation ablehnen und die sich für eine medikamentöse Behandlung entscheiden, geht es mindestens so gut wie den Operierten. In beiden Gruppen beträgt die Sterblichkeit etwa 2 % pro Jahr [13].

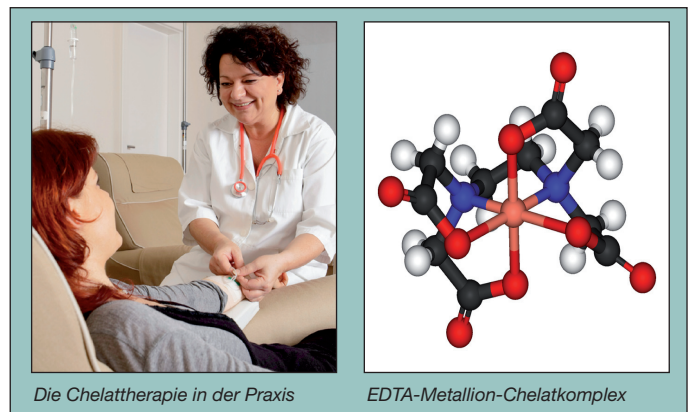
Die EDTA-Chelat-Therapie als kausal wirksame Alternative

Die Gefahren der elektiven invasiven Angiologie, ihre unbefriedigenden Langzeitergebnisse sowie die Tatsache, dass damit am Grundproblem der Arteriosklerose als biochemischer und inflammatorischer Prozess im wahrsten Wortsinn „vorbeieopert“ wird, erzwingen die Frage nach konservativen Therapieoptionen. Bekanntermaßen lassen sich häufig schon mit der Reduktion oder Kontrolle der Risikofaktoren sowie regelmäßiger körperlicher Bewegung die arteriosklerotischen Prozesse aufhalten und klinische Symptome lindern. Mit der EDTA-Chelat-Therapie steht eine zusätzliche konservative Therapieoption zur Verfügung. Aufgrund seiner chemischen Struktur ist der Wirkstoff Ethylen-Diamin-Tetra-Acetat in der Lage, mit Metallen stabile Komplexe, so genannte Chelat-Komplexe, zu bilden. Lange Zeit wurden die Wirkungen der EDTA-Chelat-Therapie ausschließlich der Bindung und Ausleitung von Calcium zugeschrieben. So werden durch die Calcium-Ausleitung das Calcium-Magnesium-Gleichgewicht verbessert und die Neigung zur Thrombozytenaggregation verringert. Auch gibt es in der Literatur Hinweise, die eine erhöhte Calciumzufuhr mit dem Vermehrten Auftreten von Herzinfarkten, Schlaganfällen und Altersdemenz assoziieren [15 – 17]. Schon der Reduktion des freien Calciums kann also eine gewisse kurative Bedeutung zu kommen.

Die plaquestabilisierende und -reduzierende Wirkung der EDTA-Chelat-Therapie beruht auf höchst biologischen Reaktionen am Gefäßsystem. Mit dem heutigen Wissen über die komplexen Zusammenhänge der Entstehung der Arteriosklerose, dabei insbesondere der Intimafunktion und des Zellstoffwechsels, rückt die Pathologie der freien Radikale in den Mittelpunkt der Denkmodelle über die Wirkung der EDTA-Chelat-Therapie [18].

In der Pathologie der freien Radikale spielen metallische Katalysatoren eine entscheidende Rolle. Potentiell toxische Metalle wie Blei und Cadmium, aber auch das im Übermaß als freies Eisen vorhandenes Metall werden durch EDTA gebunden und ausgeleitet. Damit wird dem inflammatorischen Prozess – im konkreten Fall der Arteriosklerose – der Boden entzogen und der Weg zur Wiederherstellung der intakten Zellfunktion der Intimazelle geebnet. Es resultiert eine Verbesserung des Stickoxidstoffwechsels, die Reduktion der Lipidperoxidation der Zellmembranen und allgemein die Entlastung des Grundsystems, wodurch die Regeneration des gesamten Gefäßendothels möglich wird.

Als Folge der Normalisierung der Endothelfunktion führt der zunehmende Einfluss des vasodilatativen eNO zur Blutdrucksenkung im arteriellen System und damit zur Reduktion eines entscheidenden Risikofaktors für die Progression der Arteriosklerose.



Die Chelattherapie in der Praxis

EDTA-Metallion-Chelatkomplex

Regelmäßig ist eine deutliche Reduktion des wichtigen paraklinischen Risikofaktors für die Arteriosklerose, des C-reaktiven Proteins, zu verzeichnen. Verbesserungen der Cholesterinsituation treten immer wieder auf, sind allerdings nicht mit der Stringenz des Eintretens der CRP-Reduktion vergleichbar. Die Intima-Media-Dicke (IMT) als grobmorphologisches Substrat der Arteriosklerose zeigt nach eigenen, bisher unveröffentlichten Ergebnissen eine durchschnittliche Reduktion um 0,1 mm bei Patienten mit vorher pathologisch vergrößerter IMT.

Als anerkannte Faustregel gilt eine sonographisch vor der Carotidgabel ermittelte IMT von 0, Lebensalter in Millimeter, bei einem fünfzigjährigen Patienten also 0,5 mm, als normal. Dies bedeutet im Umkehrschluss, dass das arterielle Gefäßsystem des Patienten nach EDTA-Chelat-Therapie um 10 Jahre „jünger“ geworden ist.

So ist es nicht verwunderlich, dass als Ergebnis der EDTA-Chelat-Therapie regelmäßig Plaquestabilisierungen, Stenosereduktionen und sogar Rekanalisationen zu verzeichnen sind. Klinisch äußern sich diese Ergebnisse im Ausbleiben von Neuverschlüssen nach Stent-implantationen und Bypassoperationen und in der Reduktion des myokardialen und cerebralen Infarkttrisikos.

Entgegen den immer wieder von Kritikern behaupteten schwerwiegenden Risiken und Nebenwirkungen der EDTA-Chelat-Therapie gibt es bis heute (nach millionenfachen Infusionssitzungen) seit der Einführung der EDTA-Chelat-Therapie in Deutschland 1983 keinen einzigen dokumentierten ernsthaften oder gar lebensbedrohlichen Zwischenfall. Bei sachgerechter Anwendung ist die EDTA-Chelat-Therapie gut verträglich und die zu erwartenden Nebenwirkungen in der Regel milde und reversibel.

Studien zur Wirksamkeit der EDTA-Chelat-Therapie

Chappel veröffentlichte 2007 [19] seine Ergebnisse, die zeigten, dass bei 220 Patienten im Untersuchungszeitraum statistisch insgesamt 68 harte Endpunkte, wie PTCA, ACVB, Myokardinfarkt oder

Todesfälle aufgetreten sein müssten. Tatsächlich wurden aber bei den mit EDTA-Chelat-Therapie behandelten Patienten nur 8 Eingriffe nötig. Es ereignete sich kein Myokardinfarkt oder Todesfall. Das entspricht einer Riskoreduktion von 88 %.

Dass es sich bei solchen Beobachtungen keineswegs um Einzelfälle handelt, zeigten Chappel und Stahl bereits 1993 [20]. In ihre Metaanalyse schlossen sie 19 Studien mit insgesamt 22.765 Patienten ein. Dabei hatten 87 % der Patienten eine deutliche Besserung ihrer kardiovaskulären Erkrankung zu verzeichnen.

Rudolph et al. [21] untersuchten 30 Patienten mit Carotisstenosen vor und nach EDTA-Chelat-Therapie. Sie fanden dopplersonographisch bis zu 30 % Verringerung der Stenosen. Für das Gebiet der peripheren arteriellen Verschlusskrankheit fanden McDonagh, Rudolph und Cheraskin [22] nach EDTA-Chelat-Therapie eine Steigerung des Knöchel-Arm-Index von durchschnittlich 55 % auf durchschnittlich 71 %. Ähnliches dokumentierten Hancke und Flytlie 1993 [23] in einer Studie, die 470 Patienten einschloss und zunächst den Einfluss der EDTA-Chelat-Therapie auf die Koronare Herzkrankheit untersuchte.

Die Ergebnisse waren auch hier überzeugend: Von 65 zunächst für eine Bypass-OP vorgesehenen Patienten war nach Ende der Therapie bei 58 Patienten kein Bypass mehr nötig, bei 24 von 27 ursprünglich für eine Fuß- oder Beinamputation vorgesehene Patienten konnte diese nach EDTA-Chelat-Therapie unterbleiben. Bei 844 Patienten mit koronarer Herzkrankheit stellten sich nach einer EDTA-Chelat-Therapie objektive Verbesserungen mit Normalisierung des Belastungs-EKGs ein, bei 1130 behandelten Patienten mit paVK verfünffachte sich die Gehstrecke [24].

Autor: Dr. med. Thomas B. Fischer
Königsallee 94, 40212 Düsseldorf

Sonderdruck aus „Die Naturheilkunde“, Ausgabe 3/2010

FORUM MEDIZIN Verlagsgesellschaft mbH

Peterstraße 11, 26382 Wilhelmshaven, Tel.: 04421-75566 15

E-Mail: chefredaktion@forum-medizin.de, www.forum-medizin.de

Literatur:

- [1] Silber S, Albertsson P, Aviles FF et al.: Guidelines for percutaneous coronary interventions: the task force for percutaneous coronary interventions of the European society of cardiology. *Eur Heart J*, 2005; 26: 804-47.
- [2] Waksman R, Ajani AE, Pinnow E et al.: Twelve versus six months of clopidogrel to reduce major cardiac events in patients undergoing gamma-radiation therapy for in-stent-restenosis: Washington Radiation for In-Stent restenosis Trial (WRIST) 12 versus WRIST PLUS. *Circulation*, 2002; 106: 776-8.
- [3] Iakovou I, Schmidt T, Bonizzi E et al.: Incidence, predictors, and outcome of thrombosis after successful implantation of drug-eluting stents. *JAMA*, 2005; 293: 2126-30.
- [4] McFadden IP, Stabile E, Regar et al.: Late thrombosis in drug-eluting coronary stents after discontinuation of antiplatelet therapy. *Lancet*, 2004; 364: 1519-21.
- [5] Feres F, Costa JR Jr., Abizaid A: Very late thrombosis after drug eluting stents. *Catheter Cardiovasc Interv*, 2006; 68: 83-8.
- [6] Armrose JA, Tannenbaum M, Alexopoulos D, Hjelmahl-Monsen CE, Leavy J, Weiss M, Borrico S, Gorlin R, Fuster V: Angiographic progression of coronary artery disease and the development of myocardial infarction. *J.Amer.Coll.Cardiol.* 12 (1988), 56.
- [7] Armrose JA, Winter SL, Arora RR, Eng A, Riccio A, Gorlin R, Fuster V: Angiographic evolution of coronary artery morphology in unstable angina. *J Amer. Coll. Cardiol.* 7 (1986), 472-478
- [8] Giroud D, Li JM, Urban P, Meier B, Rutishauser W.: Relation of the site of myocardial infarction to the most severe coronary arterial stenosis at prior angiography. *Amer. J. Cardiol.* 69 (1992), 729.
- [9] Little WC, Constatinescu M, Applegate RJ, Kutcher MA, Burrows MT, Kahl FR, Santamore WP: Can coronary angiography predict the site of a subsequent infarction in patients with mild-to-moderate coronary artery disease? *Circulation* 78 (1988), 1157-1166.
- [10] White CW, Wright CB, Doty DB, et al.: Assessing the Severity of Coronary-Artery Stenoses, *N Engl J Med* 1984;310:819-824.
- [11] Sellmann M et al: *Thor and Cardio Surgery* (1991)
- [12] Chashin WJ et al.: *New Engl. J. of Med.* (1994)
- [13] Graboyes TB, Headley A, Lown B, et al: Results of a second-opinion program for coronary artery bypass graft surgery. *JAMA* 1987;258:1611-1614.
- [14] Newman MF et al.: Longitudinal assesment of neurocognitiv function after coronary artery bypass surgery. *N. Engl. J. Med.* 344 (2001) 395-402
- [15] Bolland MJ et al: Vascular events in healthy older women receiving calcium supplementation: randomised controlled trial. *British Medical Journal* 2008; epub before print.
- [16] Asmus HG et al: Two year comparison of sevelamer and calcium carbonate effects on cardiovascular calcification and bone density. *Nephrology Dialysis Transplantation* 2005; 20: 1653-1661.
- [17] Reid IR et al: Randomized controlled trial of calcium in healthy older women. *American Journal of Medicine* 2006;119: 777-785.
- [18] Cranton EM: Free radical pathology in age-associated disease: treatment with EDTA chelation, nutrition and antioxidants. *JholMed*, 1984.
- [19] Chappell LT: Should EDTA chelation therapy be used instead of long-term clopidogrel plus aspirin to treat patients at risk from drug-eluting stents? *Altern Med Rev.* 2007 Jun;12(2):152-8.
- [20] Chappell LT and Stahl JP: The correlation between EDTA chelation therapy and improvement in cardiovascular function: a meta-analysis. *J Adv Med.* 1993; 6:139-60.
- [21] Rudolph CJ, McDonagh EW, Barber RK: A nonsurgical approach to obstructive carotid stenosis using EDTA Chelation. *J Adv Med* 4(3):157, 1991.
- [22] McDonagh E.W., Rudolph C. J., Cheraskin E.: Effect of EDTA chelation therapy multivitamintrace mineral supplementation upon vascular dynamics ankle brachial Doppler systolic blood pressure ratio. *Journal of holistic medicine*, Vol. 7, Nr. 1 Spring/Summer 1985.
- [23] Hancke C and Flytlie K: Benefits of EDTA chelation therapy in arteriosclerosis: a retrospective study of 470 patients. *J Adv Med* 6(3):161, 1993.
- [24] Olzewer E, Carter JP: EDTA chelation therapie in chronic degenerativ disease. *Med Hyp* 1988; 27:47-49